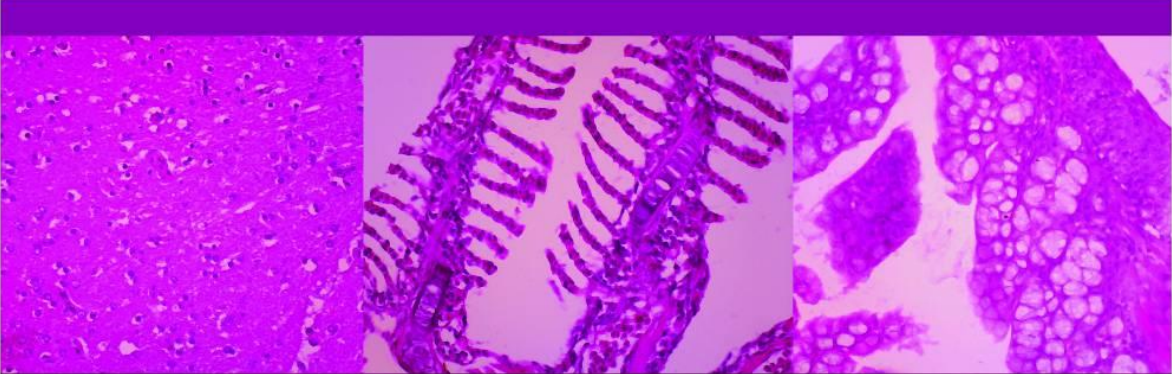

Atlas
HISTOLOGI
IKAN MEDAKA SULAWESI
(*Oryzias celebensis*)

Penyusun:

Dwi Kesuma Sari

Irma Andriani

Khusnul Yaqin

Penerbit YADITU

Atlas

HISTOLOGI

IKAN MEDAKA SULAWESI
(Oryzias celebensis)

Penyusun:

Dwi Kesuma Sari

Irma Andriani

Khusnul Yaqin

Penerbit YADITU

Atlas Histologi Ikan Medaka Sulawesi (*Orizyas celebensis*)

Penulis:

Dr. Drh. Dwi Kesuma Sari, APVet.

Dr. Ir. Irma Andriani, M.Si.

Dr. Ir. Khusnul Yaqin, M.Sc.

ISBN: 978-602-61579-4-2

Desain Sampul

Drh. Subaedy Yusuf

Desain dan Tata Letak:

Drh. Nur Alif Bahmid, M.Si.

Penerbit:

Penerbit YADITU

Yayasan Pendidikan Tompongpatu

Redaksi:

Bukit Graha Praja Indah Blok C-4/1-2 Makassar

Email: yaditumail@gmail.com

Phone-Wa: 085242186982

Cetakan Pertama, November 2017

Hak cipta dilindungi undang-undang

Dilarang memperbanyak karya tulis ini dalam bentuk
dan dengan cara apapun tanpa ijin dari penerbit

KATA PENGANTAR

Terima kasih kami panjatkan kehadirat Allah SWT, karena atas perkenanNya penulisan “Atlas Histologi Ikan Medaka Sulawesi” ini dapat berjalan dengan baik. Ikan Medaka Sulawesi merupakan bagian dari ikan Medaka yang telah banyak digunakan dalam berbagai penelitian terutama dalam penggunaannya sebagai hewan model seperti halnya ikan Zebra.

Ikan medaka (*Oryzias sp*) merupakan ikan yang memiliki beberapa keunggulan sebagai hewan percobaan yaitu mudah pemijahannya, siklus reproduksi singkat (maturasi awal 2 bulan), embrio yang transparan, waktu generasi singkat, ukuran genom kecil dan telah memiliki konstruksi transgenik. Beberapa informasi biologis hingga ke sistematika molekular ikan medaka khususnya ikan medaka Jepang (*Oryzias latipes*) juga sudah banyak ditemukan. Kebutuhan ikan medaka sebagai hewan model telah membuat para peneliti yang menggunakan ikan medaka sebagai hewan uji dengan membuat berbagai macam strain ikan medaka *Oryzias latipes*. Namun di Indonesia sebagai pusat distribusi jenis-jenis ikan medaka, informasi tentang ikan-ikan medaka khususnya yang endemik di Pulau Sulawesi seperti *Oryzias celebensis* masih sangat kurang dan belum didomestikasikan serta belum dieksplorasi lebih lanjut. Ikan medaka seperti halnya ikan Zebra sudah mulai digunakan sebagai hewan percobaan. Beberapa jenis ikan medaka mutan juga sudah dibuat untuk screening obat-obat diabetes, kanker terutama kanker kulit dan penyakit degeneratif lainnya.

Sebagai upaya pengembangan ikan Medaka Sulawesi (*Oryzias celebensis*) sebagai hewan model dan sebagai upaya penggunaan ikan Medaka Sulawesi dalam bidang histologi maka dibuatlah buku atlas ini untuk dapat membantu peneliti lainnya dalam pengembangan penelitian yang menggunakan

ikan Medaka Sulawesi, selain itu dapat dijadikan referensi bagi mahasiswa baik tingkat sarjana dan pascasarjana. Penulisan buku atlas ini diharapkan menjadi pintu gerbang bagi pengembangan ikan medaka sebagai hewan model. Diharapkan pula Universitas Hasanuddin dapat menjadi pintu gerbang bagi para peneliti untuk mendapatkan informasi tentang ikan medaka yang ada di kepulauan Sulawesi dan sebagai pusat pembelajaran ikan medaka.

Makassar, Agustus 2017

Penyusun

DAFTAR ISI

| | |
|---|----|
| Kata Pengantar | iv |
| Daftar Isi | vi |
| 1. Latar Belakang | 1 |
| 2. Biologi Ikan Medaka Sulawesi | 4 |
| 3. Sebaran Ikan Medaka Sulawesi | 5 |
| 4. Siklus Hidup Ikan Medaka | 7 |
| 5. Habitat Ikan Medaka | 7 |
| 6. Ikan Medaka Sulawesi | 8 |
| 6.1. Klasifikasi Ikan Medaka Sulawesi | 8 |
| 6.2. Karakteristik Morfologis | 8 |
| 7. Histologi Ikan Medaka Sulawesi | 10 |
| 7.1. Sistem Hematopoietik | 11 |
| 7.2. Sistem Olfaktori | 11 |
| 7.2.1. Mata | 11 |
| 7.3. Sistem Syaraf | 13 |
| 7.4. Sistem Pernafasan | 13 |
| 7.4.1. Insang | 13 |
| 7.5. Sistem Limfatik | 17 |
| 7.5.1. Limpa | 17 |
| 7.6. Sistem Sirkulasi | 17 |
| 7.6.1. Jantung | 17 |
| 7.7. Sistem Muskuloskeletal | 21 |
| 7.8. Sistem Pencernaan | 22 |
| 7.8.1. Rongga Mulut dan Esofagus | 22 |
| 7.8.2. Esofagus | 25 |
| 7.8.3. Lambung dan Usus | 27 |
| 7.8.4. Hati | 30 |
| 7.9. Sistem Eksresi | 32 |
| 7.9.1. Ginjal | 32 |
| 7.10. Sistem Reproduksi | 34 |
| Ucapan Terima Kasih | 36 |
| Referensi | 36 |
| Riwayat Penulis | 39 |

1. Latar Belakang

Ikan medaka (*Oryzias sp*) atau “rice fish” merupakan ikan non konsumsi atau ikan hias yang banyak diminati oleh manusia. Namun ikan medaka adalah termasuk hewan model yang sangat dikenal dan sudah banyak digunakan para peneliti di dunia untuk kajian-kajian berbagai bidang ilmu khususnya biologi dan kedokteran seperti halnya ikan Zebra yang sudah terlebih dahulu dikembangkan sebagai hewan model (Andriani dan Hasan, 2013). Bahkan ikan medaka merupakan salah satu hewan uji yang sudah pernah dibawa ke planet Mars. Matsui *et al.* (2012) memperkenalkan ikan medaka sebagai hewan model untuk pengujian penyakit Parkinson yang disebabkan oleh pencemaran lingkungan dan faktor genetik. Beberapa jenis ikan medaka mutan juga sudah dibuat untuk screening obat-obat diabetes, kanker dan penyakit degeneratif lainnya.

Medaka memiliki beberapa keunggulan sebagai hewan percobaan diantaranya yaitu mudah pemijahannya, siklus reproduksi singkat (maturasi awal 2 bulan), embrio yang transparan, waktu generasi singkat, ukuran genom kecil dan telah memiliki konstruksi transgenik (Ishikawa, 2000). Berbagai informasi biologis hingga ke sistematika molekular ikan medaka khususnya ikan medaka Jepang (*Oryzias latipes*) juga sudah banyak ditemukan. Kebutuhan ikan medaka sebagai hewan model ini pun membuat para peneliti yang menggunakan ikan medaka sebagai hewan uji telah membuat berbagai macam strain ikan medaka *Oryzias latipes* (Gambar 1.). Namun di Indonesia sebagai pusat distribusi jenis-jenis ikan medaka, informasi tentang ikan-ikan medaka khususnya yang endemik di Pulau Sulawesi seperti *Oryzias celebensis* masih sangat kurang dan belum didomestikasikan.



Gambar 1. A. Ikan Medaka (*oryzias latipes*); B. Mutan
(Sumber: wikipedia, 2017)

Medaka (*Oryzias sp*) termasuk kelompok ikan kecil yang secara taksonomik tergolong ke dalam famili Adrianichthyidae. Famili Adrianichthyidae adalah famili asli yang terdapat di Asia, terdiri atas empat genera, yaitu *Oryzias* dengan 20 spesies, *Adrianichthys* dengan dua spesies, *Horaichthys* dengan satu spesies dan *Xenopoecilus* dengan tiga spesies (Nelson, 2006). Kebanyakan ikan dalam keluarga ini terbatas pada air tawar tetapi beberapa spesies yang ditemukan dalam air laut payau dan sepanjang pantai. Distribusi ikan ini meliputi wilayah yang luas dari India ke Jepang dan selatan sepanjang kepulauan Indo - Australia di garis Wallace yaitu Timor dan Sulawesi. Penemuan terhadap spesies-spesies baru jenis ikan medaka ini pun

semakin bertambah. Pada tahun 2009, tercatat 32 jenis *Oryzias* sp yang tersebar di Asia, 14 jenis endemik di perairan Sulawesi, 6 jenis *Oryzias* endemik di danau-danau tertentu di Pulau Sulawesi (Kinoshita *et al.* 2009).

Dari hasil eksplorasi para peneliti menunjukkan bahwa Sulawesi memiliki endemisme yang tinggi khususnya terhadap ikan famili Adrianichthyidae (Naruse *et al.*,1985) Tingginya endemisme ini tidak hanya ditunjang oleh adanya batasan zoogeografi sebagai pulau yang terletak pada garis weber dan garis wellacea, tetapi juga karena golongan ikan ini bukan termasuk ikan-ikan yang diperdagangkan sehingga peluang migrasi ikan ini kecil. Fakta-fakta inilah yang mendasari pernyataan beberapa peneliti bahwa ikan medaka dapat mengungkap misteri evolusi fauna perairan yang ada di Sulawesi (Hamaguchi *et al.* 2013, Kottelat, 1993)). Tidaklah mengherankan jika kemudian para peneliti ikan medaka kemudian menyepakati untuk membuat symposium internasional tahunan untuk ikan medaka. Pada tanggal 9-10 Oktober 2013, simposium internasional ikan medaka yang ke 4 telah berhasil diselenggarakan di Universitas Hasanuddin dan disepakati oleh konsorsium ikan medaka untuk membentuk Pusat Studi Medaka Indonesia di Universitas Hasanuddin pada tanggal 9 Oktober 2013.

Sebagai upaya pengembangan ikan Medaka Sulawesi (*Oryzias celebensis*) sebagai hewan model dan sebagai upaya penggunaan ikan Medaka Sulawesi dalam bidang histologi dan patologi terutama terkait dengan toksikopatologi maka telah dilakukan penelitian berbasis kompetensi dan dilakukan kajian histologi dengan berbagai metode pewarnaan baik histologi, histokimia dan immunohistokimia di ikan medaka Sulawesi. Buku ini merupakan hasil kajian dari penelitian yang diharapkan menjadi pintu gerbang bagi pengembangan ikan medaka sebagai hewan model. Diharapkan pula Universitas Hasanuddin dapat menjadi pintu gerbang bagi para peneliti untuk mendapatkan informasi tentang ikan medaka yang ada di kepulauan Sulawesi dan sebagai pusat pembelajaran ikan medaka.

2. Biologi Ikan Medaka

Medaka adalah ikan asli Asia berukuran kecil (2-4 cm) dari Famili Adrianichthyidae dan Bangsa Beloniformes. Ikan Medaka hidup di habitat bervariasi mulai dari sungai kecil, sungai besar, kolam, air terjun, tambak, danau, sawah hingga muara sungai. Seringkali, ikan Medaka ditemukan di sungai kecil yang mengalir deras dengan substrat berupa batu. Ikan Medaka juga dijumpai hidup di sungai yang tenang dengan substrat berlumpur dan mengandung banyak serasah tumbuhan yang tenggelam di dasar perairan. Medaka juga hidup di saluran air atau kolam yang banyak ditumbuhi rumput dan tumbuhan air lainnya (Denny *et al.*, 1991).

Suhu di habitat alami ikan Medaka umumnya berkisar antara 20-30 °C dengan pH 7-9. Ikan Medaka memiliki ukuran dan bentuk tubuh yang berbeda. Betina umumnya berukuran lebih besar. Makanannya terdiri dari udang kecil, serangga, protozoa, cacing dan larva hewan lainnya.

Menurut Moss dan Wilson (1998), isolasi Pulau Sulawesi telah berlangsung sejak masa Eosen hingga Olegocene antara 23-54 juta tahun yang lalu dengan terbentuknya Selat Makassar. Isolasi ini memicu terjadinya proses spesiasi pada berbagai jenis ikan di danau-danau besar Pulau Sulawesi membentuk spesies endemik yang khas dan tidak ditemukan di tempat lain.

Ikan Medaka telah lama dibudidayakan dan diperdagangkan di Jepang sebagai ikan hias akuarium. Ikan Medaka memiliki sifat mudah beradaptasi, kuat, mudah bereproduksi, memiliki umur yang pendek dan dapat dipelihara di wadah yang kecil. Berbagai keunggulan yang dimiliki oleh ikan Medaka menyebabkan ikan ini dipilih sebagai obyek penelitian dibidang genetika, embriologi, fisiologi dan perkembangan hewan.

Saat ini ikan Medaka dimanfaatkan sebagai sentinel untuk mendeteksi adanya bahan pencemar di perairan. Ikan Medaka di rekayasa secara genetik dengan menyisipkan sel dari ubur-ubur yang mampu memancarkan cahaya saat tubuh

ikan terpapar bahan pencemar tertentu. Ikan hasil rekayasa ini, diharapkan dapat menjadi pendeteksi kualitas air secara cepat dan murah.

3. Daerah Sebaran Ikan Medaka

Daerah sebaran Medaka cukup luas, mulai dari Jepang hingga Pulau Timor dan India hingga Papua Nugini. Suku Adrianichthyidae mencakup tiga genera, yaitu: *Oryzias* dengan 32 spesies, *Adrianichthys* dengan empat spesies, dan *Xenopoecilus* dengan dua spesies. Dari 32 spesies ikan Medaka (*Oryzias*), 14 spesies diantaranya, memiliki sebaran terbatas dan hanya dapat ditemukan di Pulau Sulawesi (endemik). Dengan demikian, Indonesia, khususnya Pulau Sulawesi merupakan daerah sebaran utama jenis-jenis ikan Medaka (Kinoshita *et. al.* 2009; Fishbase 2013).

Sebagian besar daerah sebaran ikan Medaka tercatat di Sulawesi Tengah, Sulawesi Selatan dan Sulawesi Tenggara. Jenis Medaka di Sulawesi Tengah tersebar di Danau Lindu dan Danau Poso. Spesies endemik danau Lindu terdiri dari: *Oryzias bonneorum* dan *O. sarasinorum*. Sedangkan spesies endemik Danau Poso adalah: *Adrianichthys kruyti*, *A. oophorus*, *A. poptae*, *A. roseni*. *Oryzias nebulosus*, *O. nigrimas* dan *O. orthognathus*.

Jenis ikan Medaka di Sulawesi Selatan terpusat di sekitar daerah Karst Maros-Pangkep dan Kompleks danau Malili di Kabupaten Luwu Timur. Ikan Medaka yang ditemukan di sekitar Karst Maros Pangkep ini umumnya didominasi oleh *Oryzias celebensis*. Ikan Medaka di Luwu Timur memiliki pola sebaran yang unik, karena masing-masing danau memiliki jenis endemiknya sendiri, walaupun danau-danau tersebut letaknya saling berdekatan. Medaka endemik yang ditemukan di Danau Matano umumnya memiliki total-totol hitam dan terdiri dari 2 spesies, yaitu: *Oryzias marmoratus* dan *Oryzias matanensis*. Medaka endemik Danau Towuti adalah *Oryzias profundicola* lebih menyukai habitat yang dalam. Sedangkan di danau kecil

Masapi, ditemukan spesies *Oryzias hadiatyae*. Spesies ini dideskripsikan tahun 2010. Jenis Medaka lainnya yaitu: *Oryzias eversi* ditemukan di Tana Toraja pada Tahun 2012 (Parenti *et al.*, 2004 dan 2013).



Gambar 2. Ikan medaka Sulawesi *Oryzias celebensis*
Sumber : <http://www.passioneaquari.it>

Spesies baru ikan Medaka saat ini banyak ditemukan di Sulawesi Tenggara. Diantaranya adalah *Oryzias woworae*, *O.wolasi*, *O. asinua*. Ketiganya berpotensi dimanfaatkan sebagai ikan hias akuarium karena memiliki warna merah cerah yang indah. *Oryzias woworae* ditemukan di air terjun Fotuno, distrik Parigi, Pulau Muna pada Tahun 2010. *Oryzias wolasi* ditemukan di sekitar air terjun Moramo, distrik Wolasi Kabupaten Konawe Selatan, sekitar 65 km dari Kota Kendari. Sedangkan *Oryzias asinua* ditemukan di Sungai Asinua, Kendari. Selain Sulawesi, ikan Medaka juga tersebar di daerah lainnya seperti *Oryzias timorensis* di Pulau Timor dan *Oryzias hubbsi* di Jawa Barat. Jenis *Oryzias javanicus* memiliki daerah sebaran yang sangat luas meliputi Jawa, Sumatera, Kalimantan, Singapura, Malaysia, Thailand dan Kamboja (Fishbase 2013).

4. Siklus Hidup Ikan Medaka

Ikan medaka memiliki proses reproduksi yang tidak biasa seperti halnya ikan jenis lain. Proses fertilisasi pada ikan medaka terjadi secara eksternal, namun ikan ini juga dapat melakukan fertilisasi internal. Kemampuan ini umumnya digunakan untuk menukar bentuk reproduktif pada sejumlah ikan dalam kondisi ekstrim. Ikan medaka umumnya dapat memijah pada tempat yang memiliki tanaman (Kinoshita *et al.*, 2009).

Proses fertilisasi dimulai pada saat ikan medaka jantan menempel pada perut ikan medaka betina. Ikan medaka betina yang sudah mengandung telur akan terlihat lebih besar dari ikan lainnya atau gemuk. Ikan betina tersebut tidak akan menyebarkan telurnya di air namun akan membawa telurnya dengan cara menggantungnya pada organ genitalnya yang masih membuka. Telur yang dibawa umumnya berjumlah antara 10-20 butir. Telur yang telah dibawa ikan medaka betina beberapa jam setelah fertilisasi, akan ditempelkan pada vegetasi air. Telur ikan ini umumnya berukuran besar dan kasar, dan akan menetas setelah 10-14 hari tergantung suhu dan kualitas air (Kinoshita *et al.*, 2009).

5. Habitat Ikan Medaka

Ikan medaka dapat hidup di habitat bervariasi mulai dari sungai kecil, sungai besar, kolam, air terjun, tambak, danau, sawah dan muara sungai. Selain itu seringkali ikan Medaka dapat ditemukan di sungai kecil yang mengalir deras dengan substrat berupa batu. Ikan Medaka juga dapat hidup di sungai yang tenang dengan substrat berlumpur dan mengandung banyak serasah tumbuhan yang tenggelam di dasar perairan. Selain hidup di daerah sungai, ikan medaka juga dapat hidup di saluran air atau kolam yang banyak ditumbuhi rumput dan tumbuhan air lainnya (Takehana *et al.*, 2005). Ikan medaka cenderung lebih menyukai dan sering ditemukan menghuni pinggiran dangkal sungai di

mana arus air lebih lambat dari lokasi lainnya. Hal ini disebabkan karena ukuran tubuhnya yang kecil sehingga tidak memungkinkan untuk mengatasi arus air yang deras di daerah tengah sungai. Namun seringkali ikan ini juga dapat ditemukan di sungai kecil atau saluran irigasi (Yusof *et al.*, 2013).

6. Ikan Medaka Sulawesi (*Oryzias celebensis*)

6.1. Klasifikasi Ikan Medaka Medaka Sulawesi

Menurut Parenti (2008) terdapat sekitar 14 dari 30 spesies ikan medaka di dunia yang berada di sekitar perairan Indonesia dari Pulau Sumatera, Pulau Jawa, Pulau Kalimantan, Pulau Sulawesi, Nusa Tenggara kepulauan sampai Pulau Timor. Ikan medaka Sulawesi adalah salah satu dari species ikan medaka yang ada di wilayah perairan Indonesia.

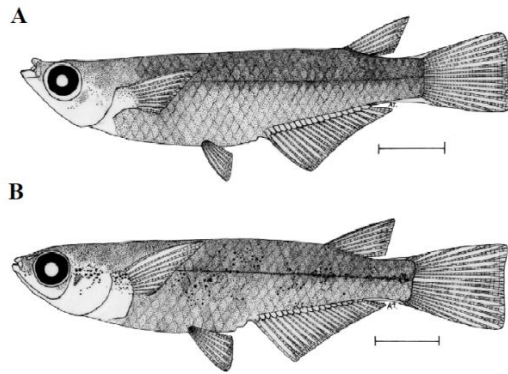
Klasifikasi ikan medaka Sulawesi *Oryzias celebensis* menurut Nelson (2006) adalah sebagai berikut :

| | | |
|----------|---|---------------------------|
| Kingdom | : | Animalia |
| Filum | : | Chordata |
| Subfilum | : | Pisces |
| Classis | : | Actinopterygii |
| Ordo | : | Beloniformes |
| Familia | : | Adrianichthyidae |
| Genus | : | <i>Oryzias</i> |
| Species | : | <i>Oryzias celebensis</i> |

6.2. Karakteristik Morfologis

Ikan medaka Sulawesi *Oryzias celebensis* memiliki bentuk tubuh pipih dan panjang, mulut terminal, sepasang sirip dada, sepasang sirip perut yang pendek, sirip punggung yang jauh lebih pendek dari pada sirip dubur yang terletak dekat dengan sirip ekor, memiliki sirip anal yang lebih panjang, tebal dan bergerigi pada ikan jantan dan memiliki

sirip ekor yang berwarna kuning orange di bagian tepi ekor pada ikan medaka jantan (Magtoon dan Termvidchakorn, 2009). Terdapat perbedaan yang mendasar pada morfologi ikan medaka Sulawesi *Oryzias celebensis* antara jantan dan betina dapat dilihat pada gambar berikut (**Gambar 3**), sedangkan morfologi ikan medaka Sulawesi *Oryzias celebensis* dapat dilihat pada gambar berikut (**Gambar 4**).



Gambar 3. Ikan medaka Sulawesi *Oryzias celebensis*, A (Jantan) dan B (Betina). Sumber : Magtoon dan Termvidchakorn, 2009

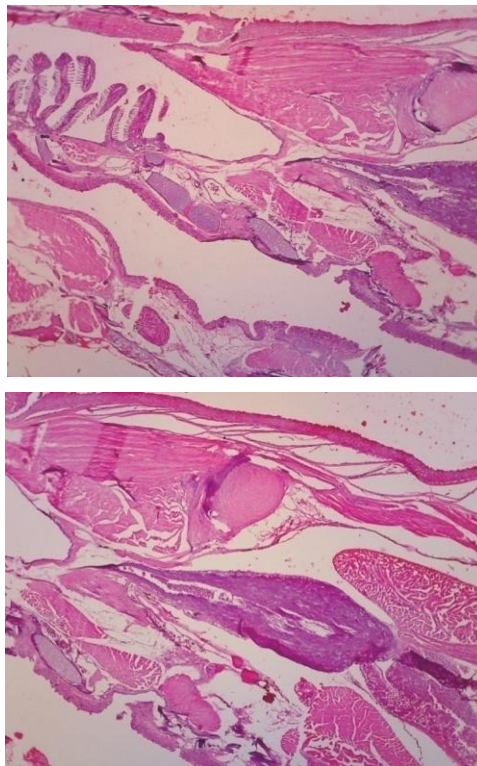


Gambar 4. Ikan Medaka Sulawesi (*Oryzias celebensis*) (Sumber: Dokumentasi pribadi)

7. Histologi Ikan Medaka

Gambaran histologi medaka Sulawesi diperoleh dengan membuat preparat histologi dengan menggunakan teknik histoteknik standar (Kiernan, 1990). Pewarnaan sel, jaringan dan organ dilakukan dengan menggunakan pewarnaan standar yaitu hematoksin eosin (HE), pewarnaan histokimia misalnya alcian blue (AB), periodic acid schiff (PAS) dan pewarnaan lainnya (Kiernan, 1990 dan Dellman *et al.*, 1992)). Selain itu juga digunakan pewarnaan dengan menggunakan metode immunohistokimia.

Berikut adalah penampang ikan Medaka Sulawesi yang menunjukkan posisi berbagai organ ikan Medaka Sulawesi (Gambar 5.)



Gambar 5. Penampang Ikan Medaka Sulawesi. A, B: Pembesaran 4x10. Pewarnaan Hematoksin Eosin (HE)

Gambaran histologi ikan medaka Sulawesi dilakukan dengan pengamatan per sistem organ antara lain:

1. Sistem hematopoietik
2. Sistem olfaktori
3. Sistem syaraf
4. Sistem pernafasan
5. Sistem Limfatik
6. Sistem Sirkulasi
7. Sistem Muskuloskeletal
8. Sistem Pencernaan
9. Sistem Eksresi
10. Sistem Reproduksi

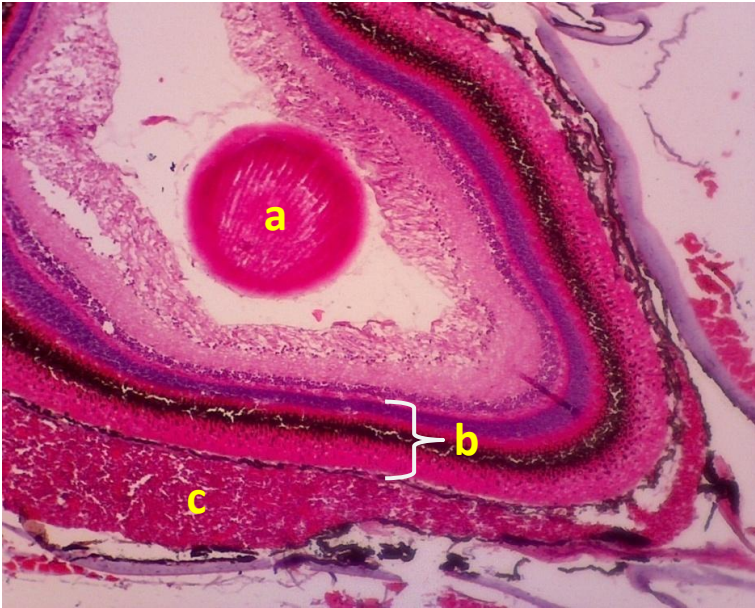
7.1. Sistem Hematopoietik

Sistem hematopoietik di ikan Medaka Sulawesi mirip dengan ikan Zebra. Berbeda dengan mamalia, tulang dari ikan sejenis teleost termasuk ikan Medaka Sulawesi tidak memiliki ruang medulla tempat terjadinya proses hematopoietik. Jaringan hematopoietik terdapat di stroma limpa dan ginjal. Pada ikan Medaka Sulawesi yang sudah dewasa, sistem hematopoietik terdapat di daerah intersisium ginjal (*lihat sistem ekskresi a.k.a. ginjal*).

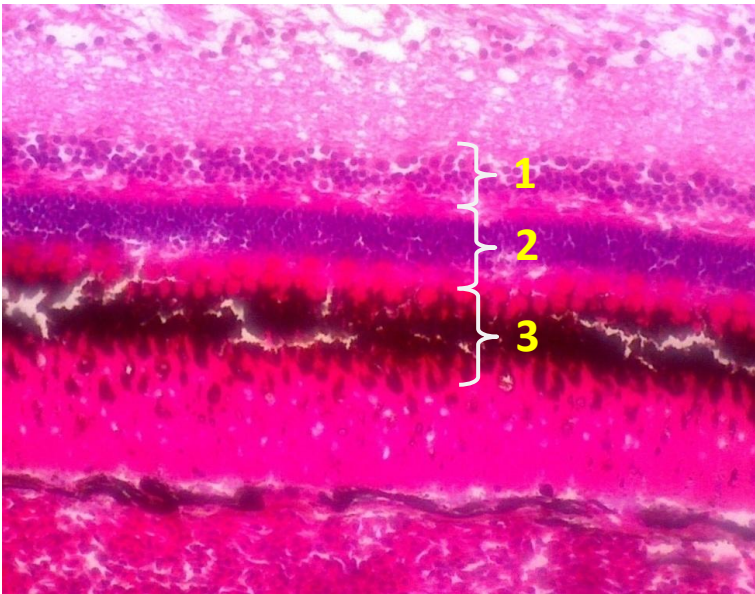
7.2. Sistem Olfaktori

7.2.1. Mata

Ikan Medaka Sulawesi memiliki mata yang serupa dengan mata dari semua vertebrata. Terdiri dari 3 lapisan: 1. Tunika fibrosa, yang terdiri dari kornea dan sklera, 2. Tunika vaskulosa, yang terdiri dari choroid, rete choroid dan iris, 3. Retina.



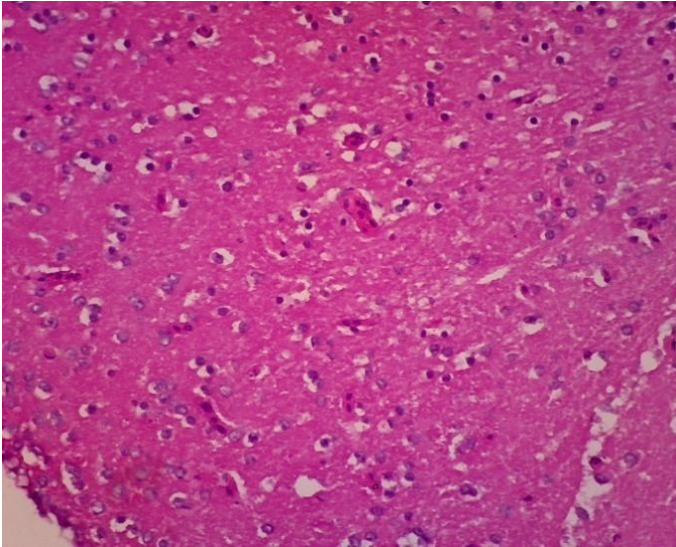
Gambar 6. Mata. Lensa (a), retina (b), rete choroid (c). Pembesaran 10x10. Pewarnaan HE



Gambar 7. Penampang retina mata. Sel bipolar (1), cones dan rods (2), sel ganglion (3). Pembesaran 40x10. Pewarnaan HE

7.3. Sistem Syaraf

Otak ikan terdiri dari 5 bagian: telencephalon, diencephalon, mesencephalon, metencephalon dan myelencephalon. Telencephalon untuk sistem olfaktori dan memori, perilaku reproduksi, perilaku makan dan penglihatan. Organ olfaktori berhubungan dengan telencephalon melalui bulbus olfaktorius.



Gambar 8. Otak. Terlihat adanya sel-sel syaraf.
Pembesaran: 10x10. Pewarnaan HE

7.4. Sistem Pernafasan

7.4.1. Insang

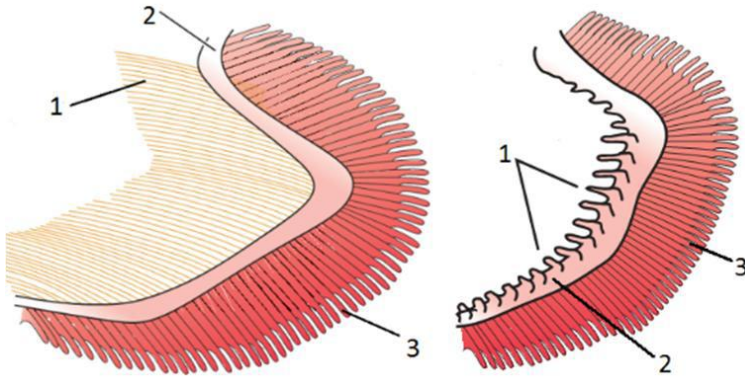
Sebagian besar insang pada ikan dilindungi oleh *operculum* yang dapat menyaring air yang masuk melalui mulut sehingga zat-zat yang berbahaya dapat dihindarkan. Ikan mengambil oksigen terlarut dalam air dengan cara menyaring air yang masuk melalui mulut dan mengambil oksigen yang terlarut dalam air menggunakan insang (Pough *et al*, 2005). Insang adalah bentuk pelipatan ke arah luar pada permukaan tubuh yang dikhususkan untuk pertukaran gas.

Total luas permukaan insang seringkali jauh lebih besar dibandingkan dengan luas permukaan bagian tubuh lainnya. Insang berbentuk melengkung yang ditopang oleh struktur bertulang yang disebut *arcus branchialis* dan memiliki rigi-rigi yang disebut *radia branchialis*. *Radia branchialis* berfungsi sebagai pencegah partikel makanan masuk ke dalam dan melukai insang. Tiap lengkungan insang terdapat lembaran insang atau filamen yang disebut *hemibranchialis*, bila sepasang disebut *holobranchialis* (Takashima and Tibiya, 1995).

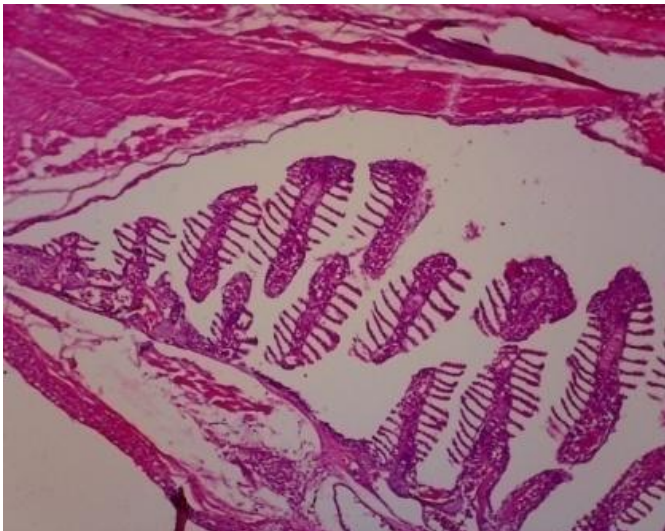
Hemibranchialis mengandung pembuluh darah kapiler yang sangat banyak, sehingga berwarna merah, berbentuk seperti kipas bersisir dan terdiri dari jaringan yang lunak. Dalam setiap lembaran *hemibranchialis* terdapat lempengan-lempengan yang disebut dengan *lamella* yang mengandung kapiler darah. *Lamella* memperbesar luas permukaan pertukaran gas. Jumlah *lamella* lebih banyak pada ikan yang aktif berenang, karena memerlukan oksigen yang lebih banyak. (Fernandes *et al.*, 2007). Tiap pasang filamen yang terbentuk di sepanjang *arcus branchialis* dipisahkan oleh *septum*. *Septum* pada jenis ikan yang paling primitif dari *subclassis Elasmobranch* membentuk pemisah antara *pharynx* dan bagian luar tubuh. Perpanjangan dari *septum* tersebut membentuk lembaran katup pada celah *posterior*. Pada ikan yang lebih modern terdapat penyusutan yang signifikan pada *septum* sehingga air yang masuk ke dalam rongga insang dapat dengan bebas melewati filamen insang (Hoar dan Randall, 1984).

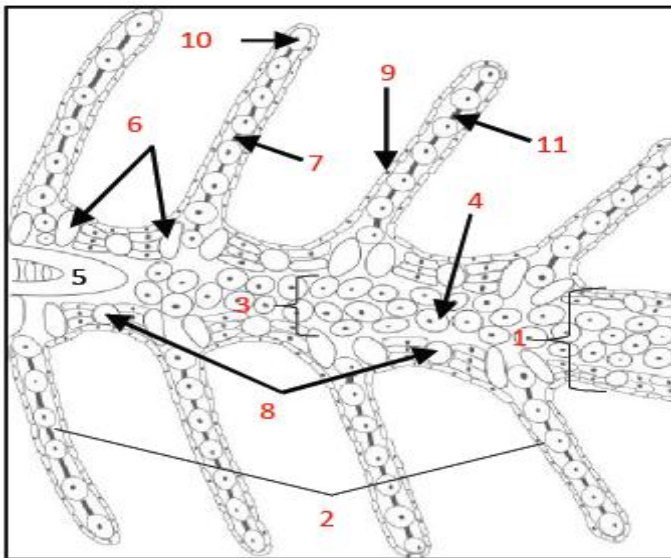
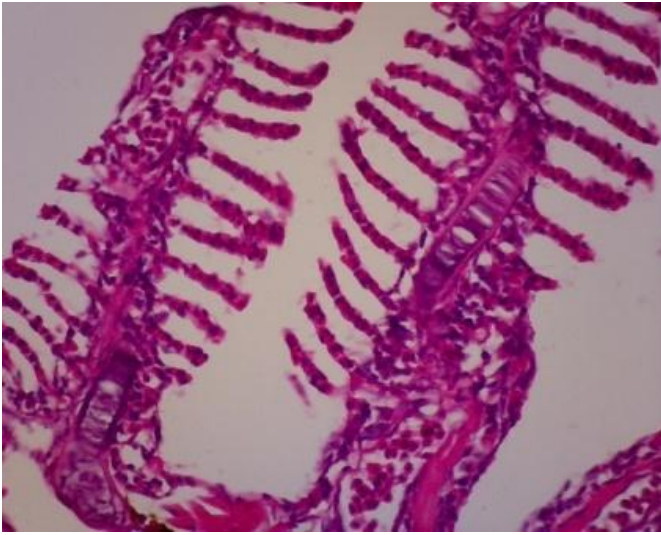
Proses pernapasan pada ikan dapat di bagi menjadi 4 tahap yakni pertukaran gas melalui permukaan alat pernafasan, difusi oksigen dan karbondioksida antara insang dan darah, transport oksigen dan karbondioksida di dalam darah dan cairan tubuh ke dan dari sel dan pengaturan pernafasan. Proses ini dapat berlangsung karena adanya perbedaan tekanan parsial gas (Fernandes *et al.*, 2007). Terdapat perbedaan struktur antara ikan pemakan plankton dan karnivora (lihat gambar 9).

Insang ikan medaka tersusun atas lamel primer dan lamel sekunder. Sel penyusunnya adalah sel klorida, sel epitel, sel pilar serta terdapat eritrosit dalam kapiler. Selain itu terdapat tulang rawan yang berisi sel-sel khondrosit.



Gambar 9. Insang pada ikan pemakan plankton (A) dan karnivora (B).
 1. Tapis Insang; 2. Tulang Lengkung Insang; 3. Filamen.
 Sumber : Hill *et al.* (2012)



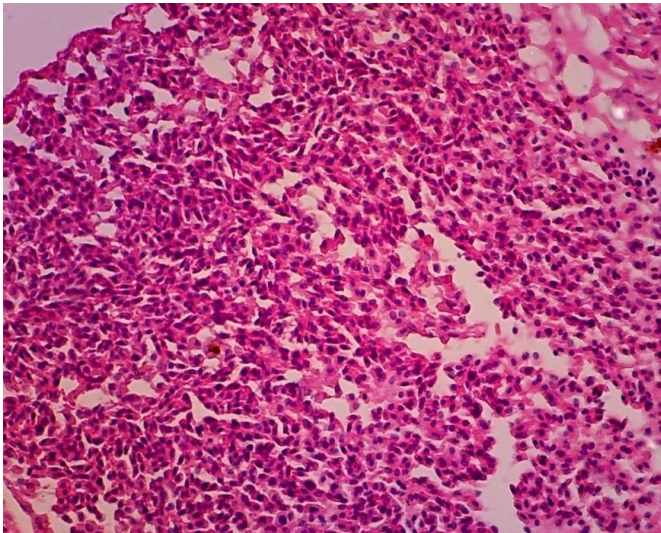


Gambar 10. Histologi insang ikan Medaka Sulawesi, potongan *sagittal* 100x dan 400x dan sketsa insang ikan (sumber: Pinontoan dkk, 2017)
 1. lamella primer; 2. lamella sekunder; 3. venous sinus; 4. eritrosit yang terdapat di venous sinus; 5. kartilago penopang lamella primer; 6. sel klorida; 7. sel pilar; 8. sel mukus; 9. sel epitel; 10. sel eritrosit pada lumen kapiler; 11. Lacuna Sketsa: Pinontoan dkk, 2017:

7.5. Sistem Limfatik

7.5.1. Limpa

Seperti halnya ikan teleost lainnya, ikan Medaka Sulawesi hanya sedikit memiliki sistem limfatik. Bersamaan dengan ginjal, limpa berfungsi untuk filtrasi organ-organ dari benda asing yang masuk. Bagian parenkim terdiri dari eritrosit dan trombosit.



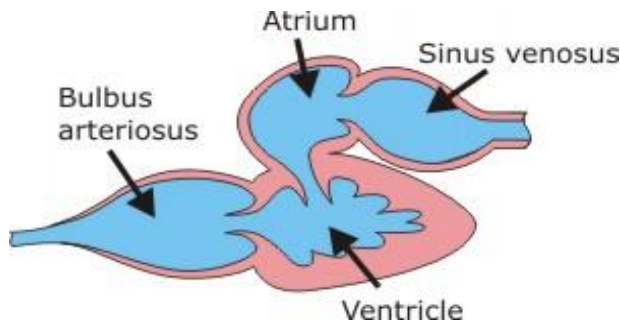
Gambar 11. Bagian parenkim limpa yang berisi trombosit dan limfosit (pulpa merah). Pembesaran 40x10. Pewarnaan HE

7.6. Sistem Sirkulasi

7.6.1. Jantung

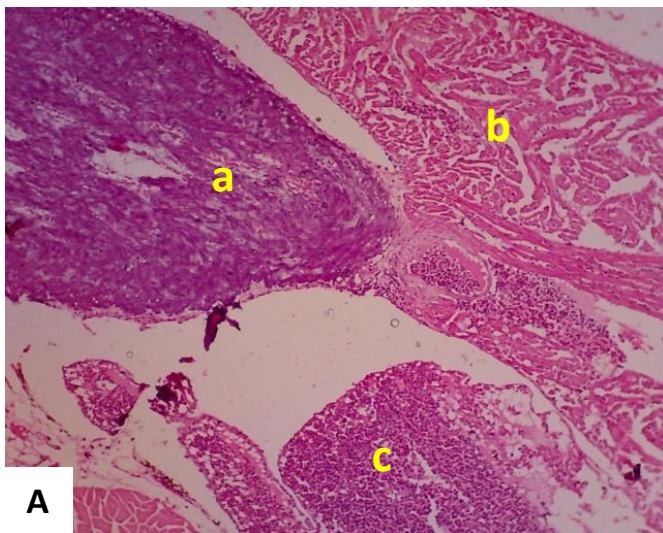
Jantung terletak di daerah anterior dari tubuh ikan Medaka Sulawesi. Jantung ikan umumnya terdiri dari 1 atrium dan 1 ventrikel. Atrium memiliki dinding yang tipis sedangkan ventrikel memiliki dinding yang tebal. Selain itu terdapat dua ruang lagi yang disebut sinus venosus dan bulbus arteriosus. Kontraksi dari ventrikel memiliki tekanan yang tinggi dan darah akan dipompa melalui bulbus arteriosus yang berbentuk seperti bawang atau onion. Bulbus arteriosus terdiri dari jaringan fibroelastik dan beberapa otot

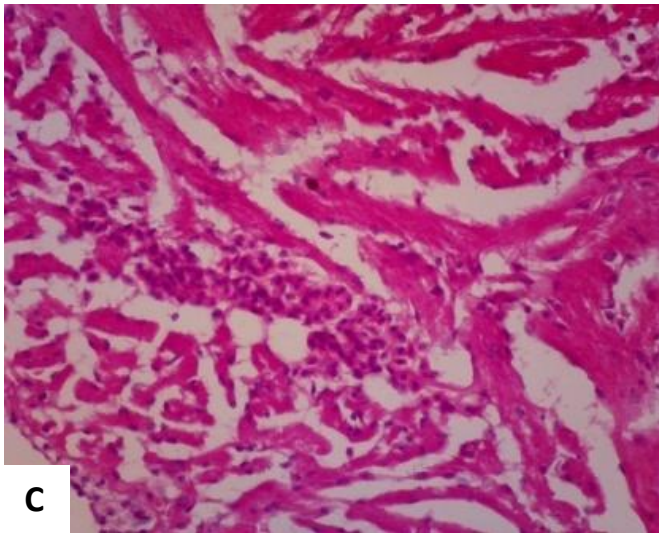
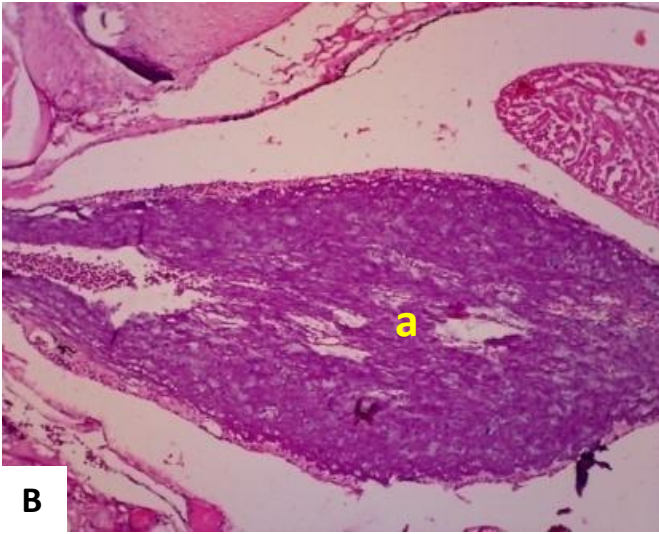
polos. Dari jantung, aorta ventralis mendistribusikan darah ke insang melalui arteri brankhialis aferen.



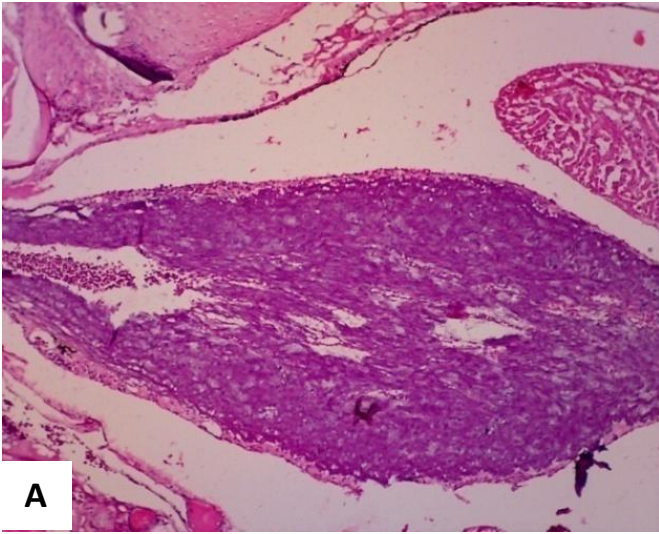
Gambar 12. Penampang jantung ikan Medaka Sulawesi (ilustrasi)

Darah dari tubuh dengan kadar oksigen yang rendah masuk ke atrium melalui sinus venosus, selanjutnya dipompa ke dalam ventrikel. Selanjutnya darah akan dipompakan ke bulbus arteriosus oleh ventrikel. Bulbus arteriosus adalah struktur yang unik yang ditemukan pada ikan yang berfungsi menahan tekanan darah dari ventrikel yang akan dipompakan menuju insang. Tekanan darah perlu diperlambat dan dikurangi karena target organ selanjutnya adalah insang yang memiliki dinding yang tipis dan mudah rusak apabila terdapat tekanan yang tinggi.

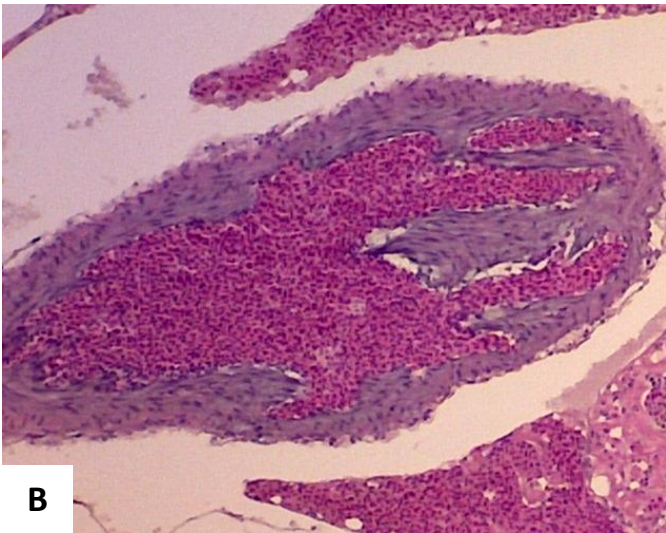




Gambar 13. Penampang jantung. Terdiri dari atrium (c), ventrikel (b) dan bulbus arteriosus (a). A: Pembesaran 4x10; B: Pembesaran 10x10; C: Pembesaran 40x10. Pewarnaan HE



A



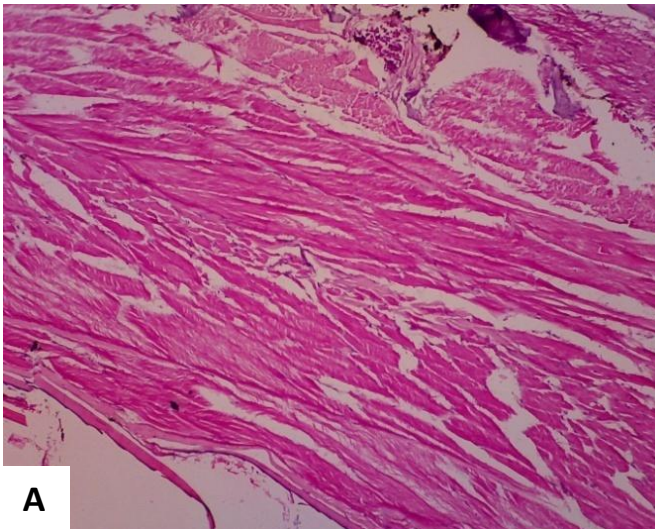
B

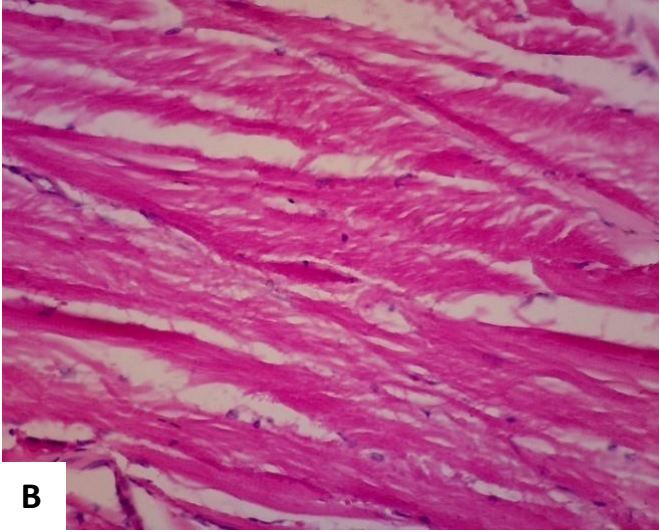
Gambar 14. Perbedaan bulbus arteriosus antara ikan medaka Sulawesi (A) dan ikan Zebra (B). Dinding bulbus arteriosus ikan Zebra lebih tebal dibandingkan ikan medaka Sulawesi. Pembesaran: 10x10. Pewarnaan HE.

Terdapat kemiripan antara morfologi dan penampang histologi sistem sirkulasi ikan medaka Sulawesi dengan ikan Zebra. Dengan beberapa perbedaan antara lain dinding bulbus ikan Zebra terlihat lebih tebal apabila dibandingkan dengan ikan medaka Sulawesi. Dari gambaran struktur histologis ini terlihat potensi untuk penggunaan ikan medaka Sulawesi yang merupakan ikan endemik di wilayah Sulawesi Selatan sebagai hewan model (Pinontoan *et al.*, 2017 dan Sari *et al.*, 2017).

7.7. Sistem Muskuloskeletal

Sistem skeletal dari ikan Medaka melekat pada tulang dan kulit secara langsung untuk melakukan kontraksi pada otot. Akan tetapi, tidak seperti halnya mamalia, permukaan dari ikan dilapisi oleh membran mukus kecuali epitelisasi keratin di rahang dan sayap (Menke *et al.*, 2011). Otot ikan terdiri dari otot rangka atau otot bergaris melintang. Otot rangka terdiri dari sekumpulan berkas otot yang terdiri dari serabut-serabut otot.



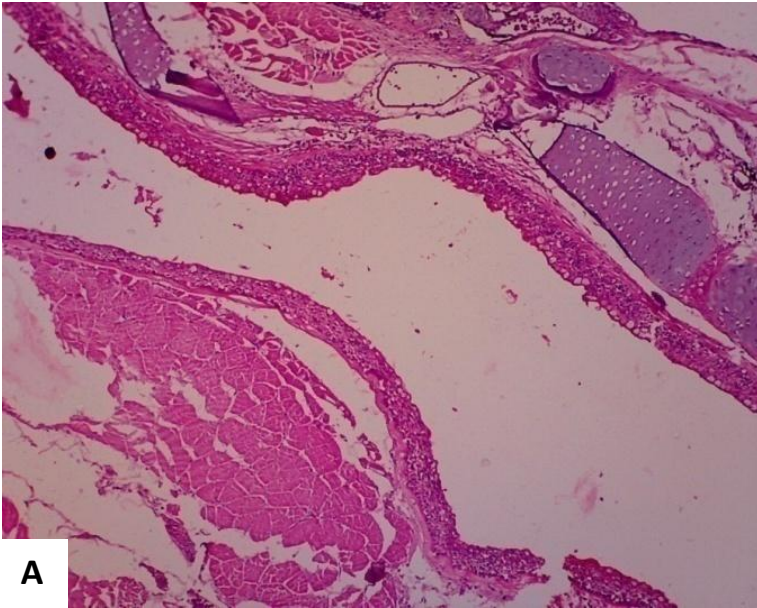


Gambar 15. Otot ikan Medaka Sulawesi. Pembesaran A:10, B: 10. Pewarnaan HE

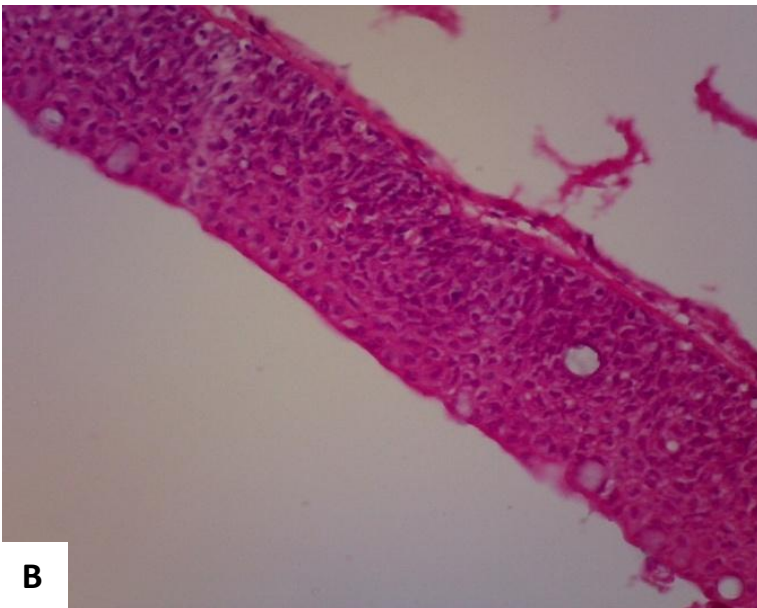
7.8. Sistem Pencernaan

7.8.1. Mulut, Rongga Mulut dan Esofagus

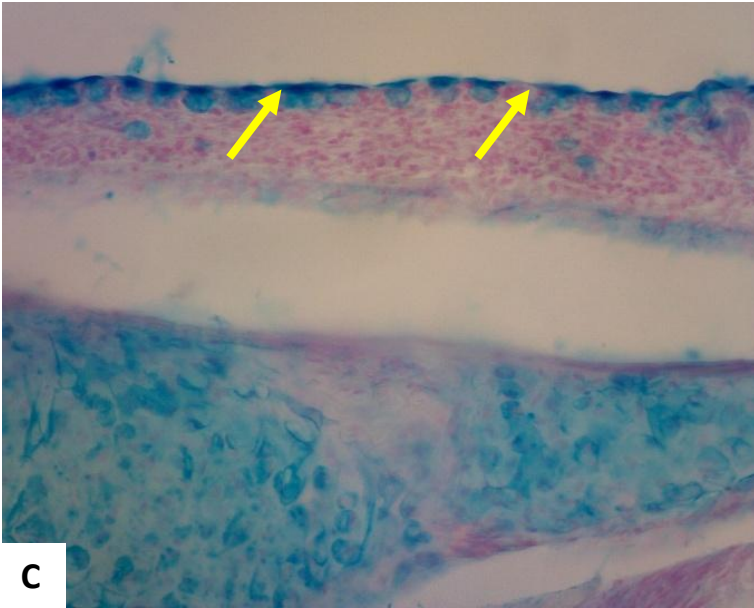
Mulut dan rongga mulut terbagi diantara sistem pernafasan dan pencernaan (Roberts and Ellis, 2001). Fungsi mulut yang paling utama adalah untuk memasukan segala jenis makanan dan juga air yang akan diproses oleh saluran pencernaan yang selanjutnya. Akan tetapi makanan yang dimasukan ke dalam mulut ikan tersebut tidaklah dikunyah ataupun dicerna sama halnya seperti yang dilakukan oleh manusia dan juga oleh hewan yang memiliki tulang belakang. Fungsi pencernaan untuk seleksi, mengunyah dan orientasi makanan untuk ditransfer ke usus. Pada ikan Zebra seperti halnya ikan medaka Sulawesi, pada daerah mulut dan sekitar mulut terdapat banyak putik pengecap (taste buds). Permukaan rongga mulut terdiri dari epitel mukus dengan membran basar yang tebal dan banyak terdapat sel Goblet.



A



B

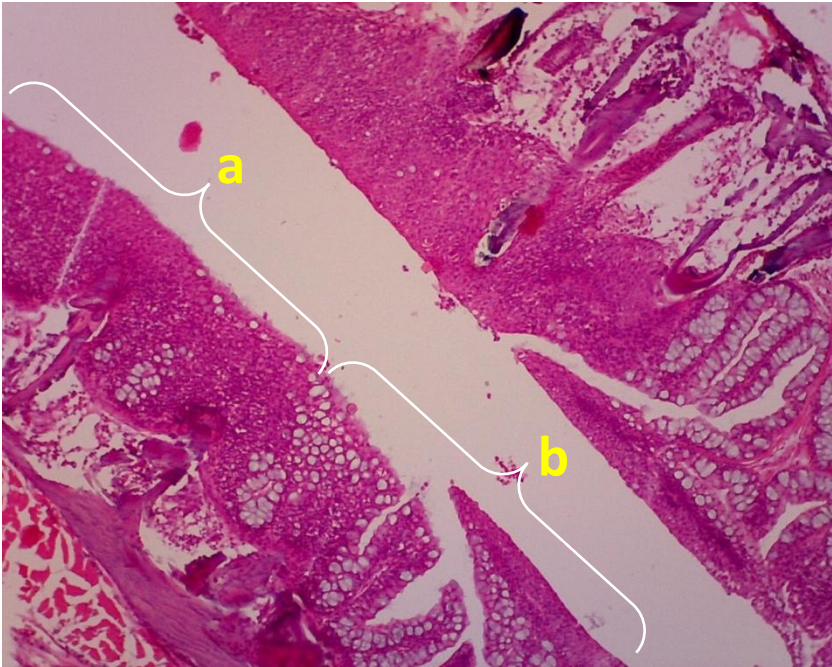


C

Gambar 16. Rongga mulut. Terdiri dari lapisan sel pipih banyak lapis dan terdapat jaringan tanduk di dalam. Daerah permukaan rongga mulut terdapat sel Goblet (panah). A: 10x10, B: 40x10, C: 10x10. Pewarnaan HE dan Alcian Blue (AB).

Pada ikan Zebra dan ikan medaka Sulawesi, rongga mulut langsung berbatasan dengan esofagus tanpa adanya batas yang jelas hanya ditandai dengan perubahan struktur histologi epitel permukaan. Rongga mulut terdiri dari lapisan epitel pipih banyak lapis dengan struktur yang lebih sederhana dibandingkan dengan mamalia. Sedangkan esofagus terdiri dari lapisan epitel dengan jumlah sel Goblet yang lebih banyak dibandingkan dengan rongga mulut yang memiliki sel Goblet yang lebih sedikit.

Berikut adalah gambaran histologi perbatasan antara rongga mulut dan esofagus:

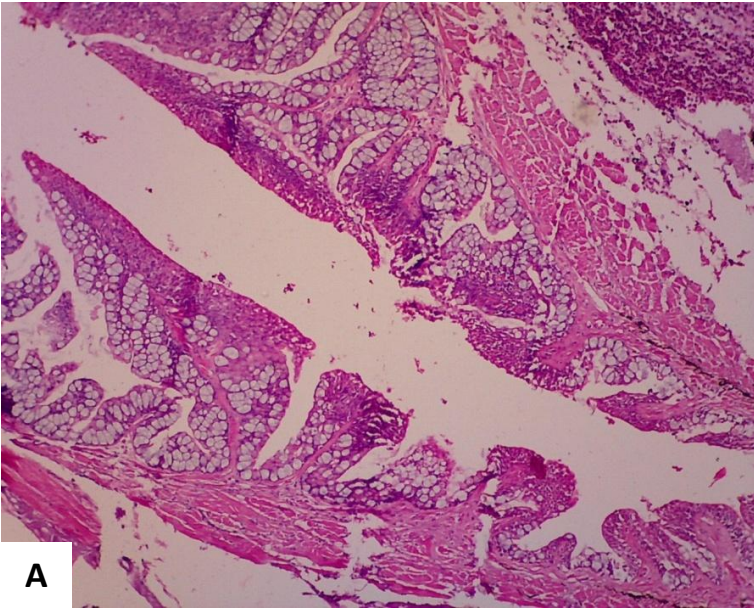


Gambar 17. Perbatasan antara rongga mulut (a) dan esofagus (b).
Pembesaran: 10x10. Pewarnaan HE.

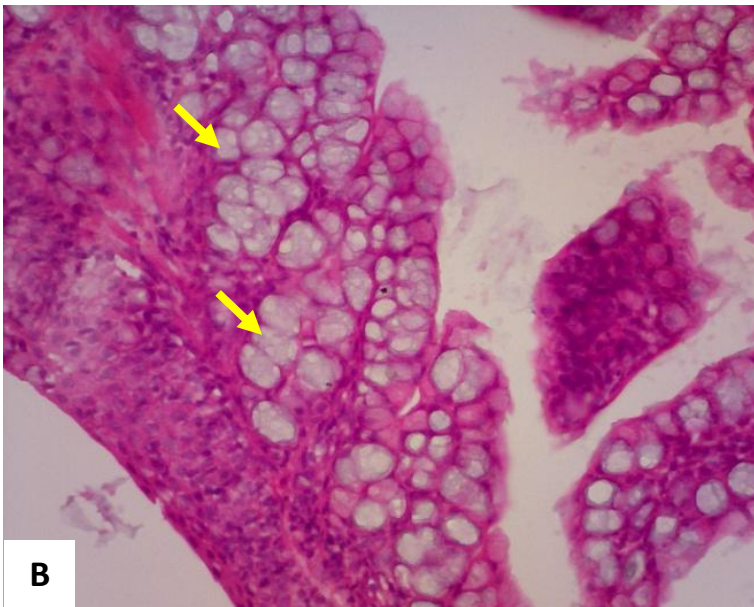
Perbatasan antara rongga mulut dan esofagus ditandai perubahan epitel dari epitel tanduk/pipih banyak lapis ke epitel kelenjar yang ditandai oleh keberadaan sel-sel Goblet dengan jumlah yang lebih banyak dan epitel kelenjar di daerah tersebut.

7.8.2. Esofagus

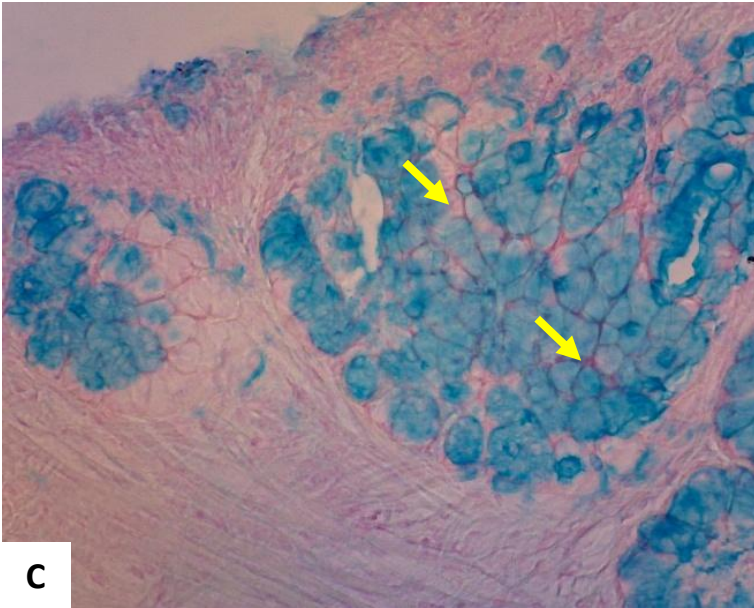
Struktur histologi ikan medaka Sulawesi terdiri atas sel-sel epitel serta ditandai dengan adanya sel-sel Goblet dengan jumlah yang lebih banyak. Seluruh permukaan epitel tertutupi oleh sel-sel Goblet pada lapisan mukosa epitel esofagus.



A



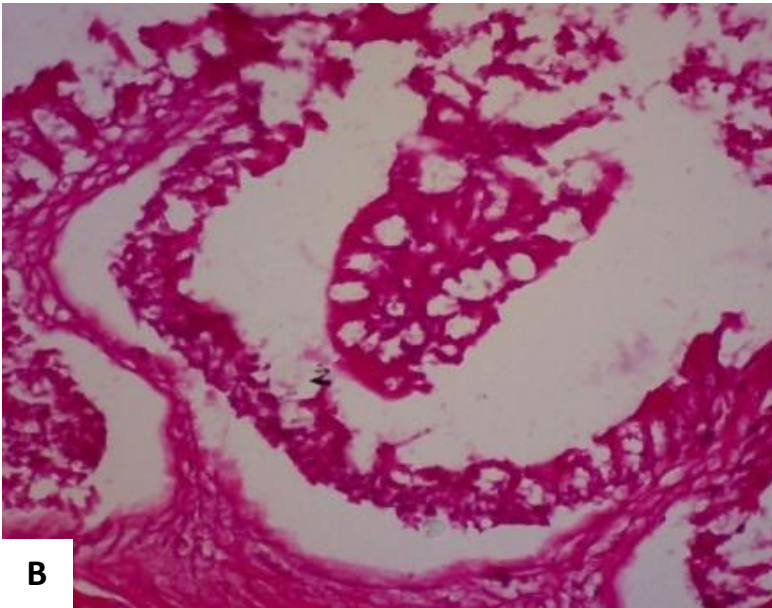
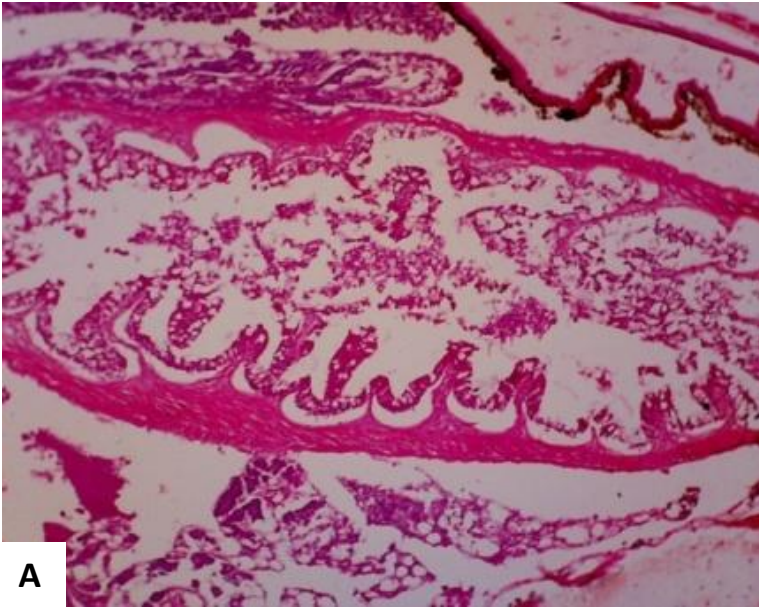
B

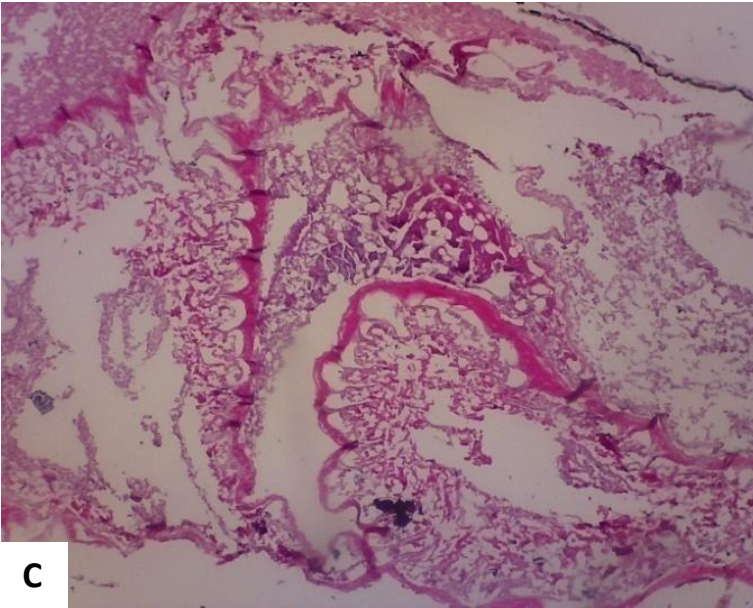


Gambar 18. Esofagus ikan Medaka Sulawesi. Tersusun atas sel-sel epitel dan sel Goblet (panah) pada lapisan mukosa. Pembesaran A: 10x10, B, C: 40x10. A,B: Pewarnaan HE, C: Pewarnaan AB.

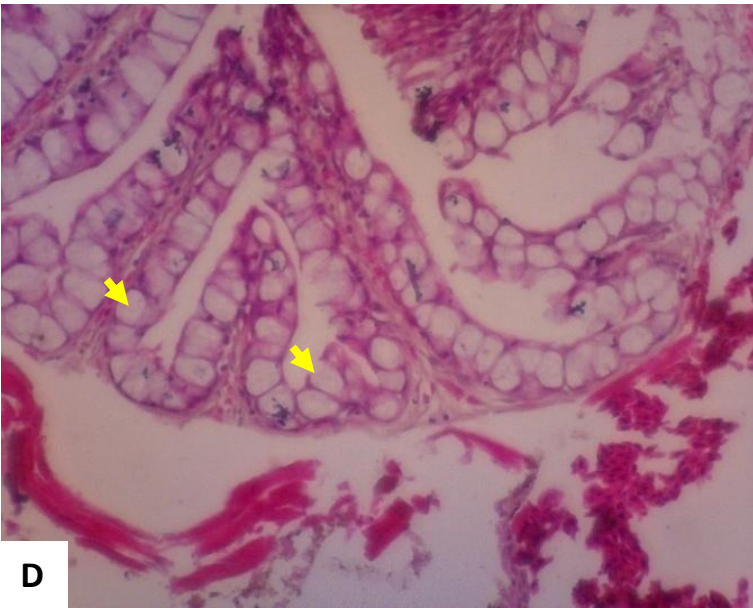7.8.3. Lambung dan Usus

Lambung, usus halus dan usus besar dari ikan Medaka Sulawesi sulit dibedakan. Pembagiannya terdiri dari intestinal bagian anterior, tengah dan posterior. Perbedaannya hanya terdapat pada mukosa dari sel epitel silindris yang menyusunnya dan jumlah dari sel Goblet yang memperlihatkan adanya diferensiasi dari fungsi masing-masing. Usus memiliki lipatan yang akan memendek di bagian belakang.



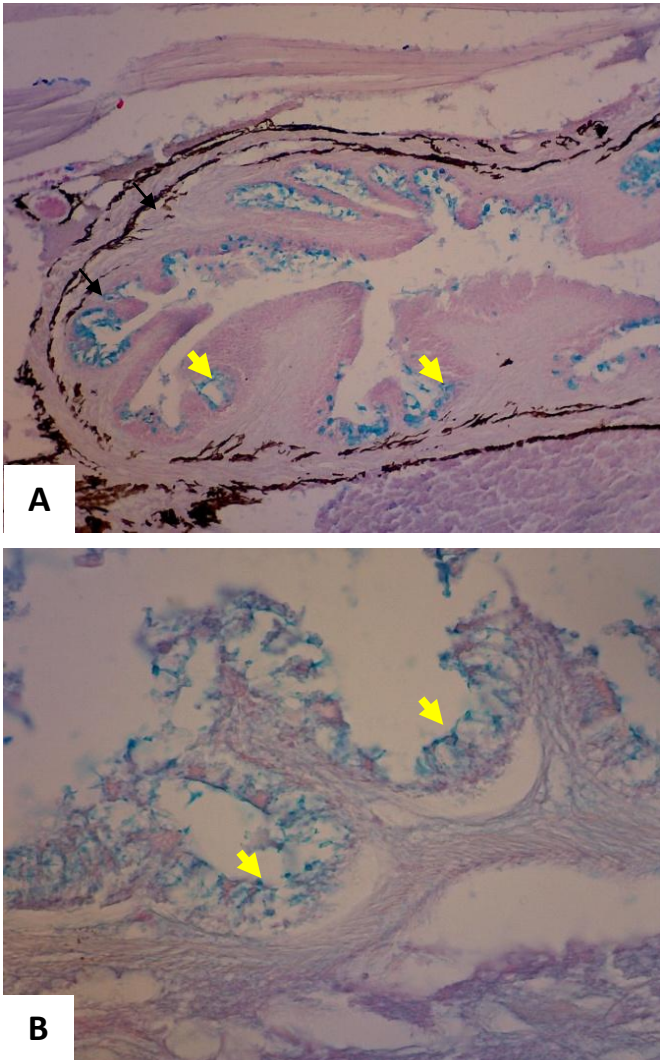


C



D

Gambar 19. Usus bagian tengah dan posterior memperlihatkan lipatan-lipatan mukosa usus yang mengandung sel-sel Goblet (panah).
Pembesaran A, C: 10x10. B, D: 40x10 Pewarnaan HE.



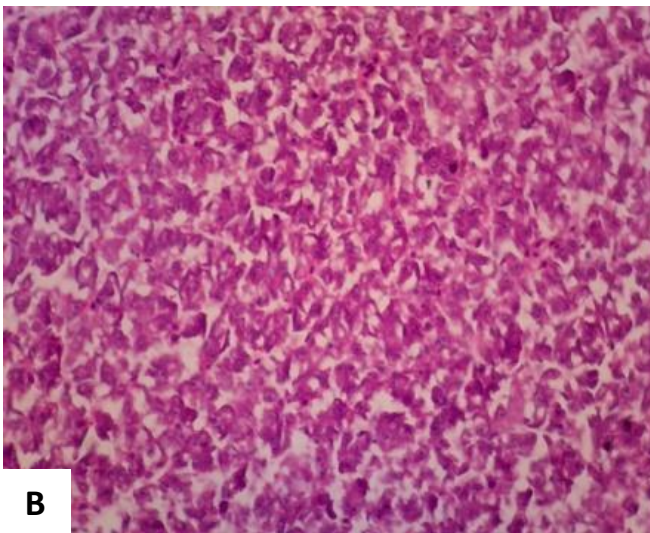
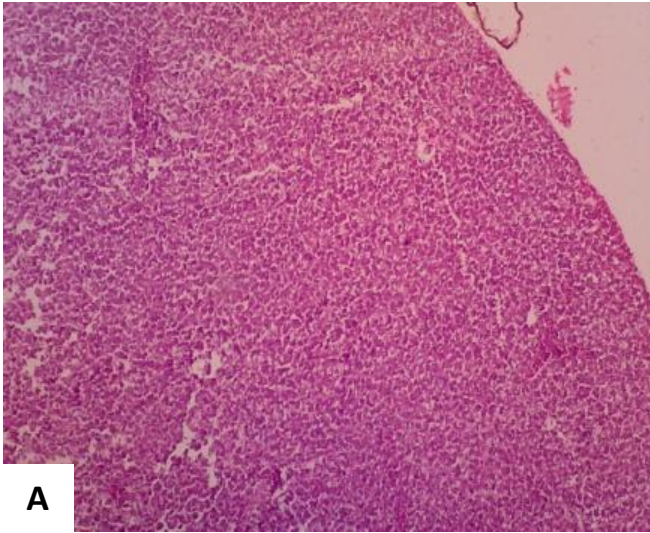
Gambar 20. Kumpulan sel-sel Goblet (panah) di daerah mukosa sistem pencernaan (usuk bagian depan) (A) dan usuk bagian tengah (B). Pembesaran 10x10. Pewarnaan AB.

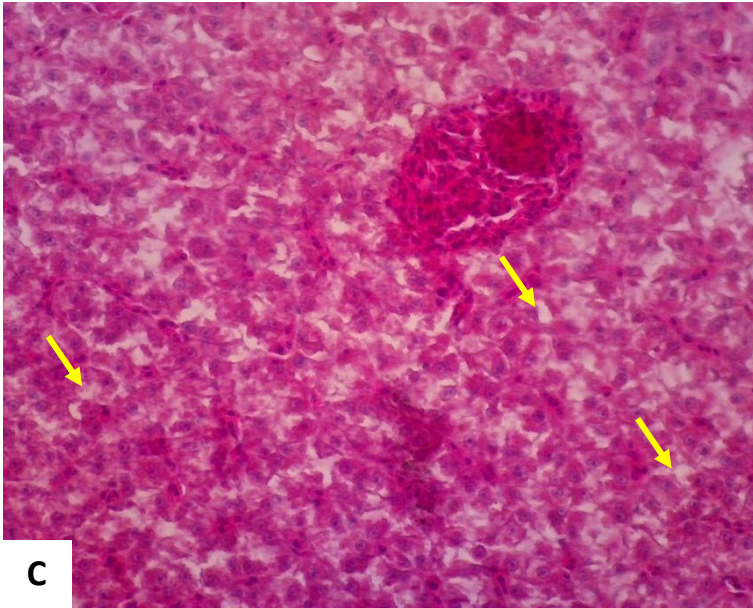
7.8.4. Hati

Hati ikan Medaka Sulawesi terdiri dari 3 lobus. Serupa dengan mamalia lainnya termasuk ikan Zebra, hati ikan teleost memegang peranan penting dalam metabolisme hematopoietik dalam tubuh, yaitu memproses karbohidrat,

protein, lemak dan vitamin. Selain itu detoksikasi dan sintesa serum protein yaitu albumin, fibrinogen dan lainnya.

Seperti halnya ikan Zebra, hati ikan medaka Sulawesi berbeda dengan hati mamalia lainnya yaitu tidak jelas terlihat lobus-lobusnya dan vena porta yang biasanya tersusun atas arteri, vena dan saluran empedu tidak terlihat. Hati ikan medaka Sulawesi tidak memiliki sel Kuppfer.





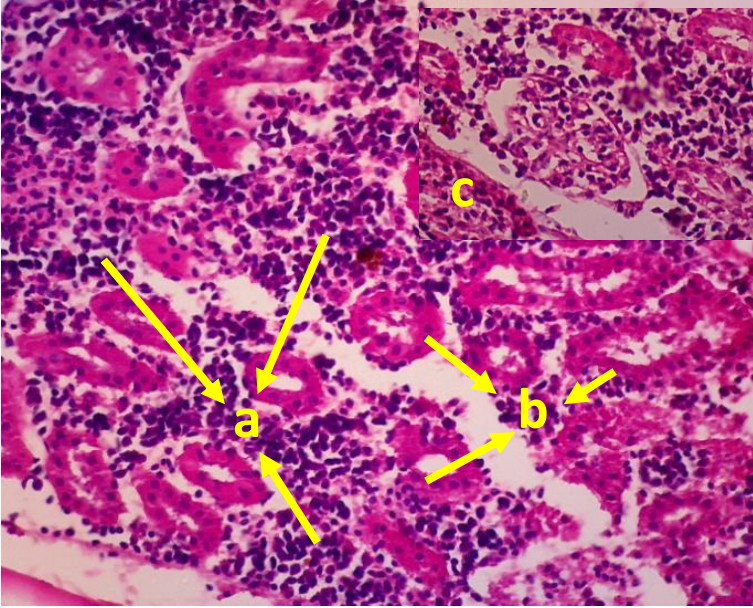
Gambar 21. Hati. Terdiri dari sel-sel hepatosit. Terdapat ruang kosong “*sponge like*” (panah). Pembesaran A: 10x10, B dan C: 40x10. Pewarnaan HE.

Sel-sel hepatosit berbentuk menyerupai kubus dan banyak terdapat ruang-ruang kosong yang disebut juga “*sponge like*”. Hal ini merupakan ciri khas dari sebagian besar hati ikan.

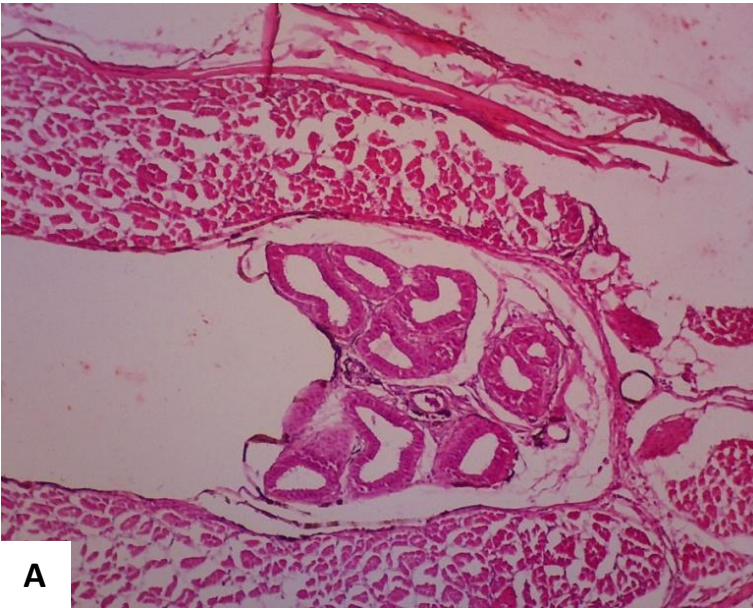
7.9. Sistem Eksresi

7.9.1. Ginjal

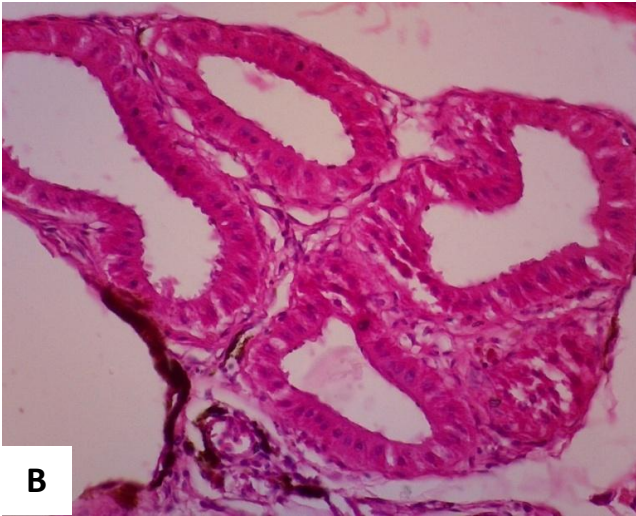
Ginjal ikan Medaka Sulawesi mirip dengan hewan mamalia lainnya yang terdiri dari sistem nefron. Sistem nefron ginjal terdiri dari glomerulus, tubulus proksimalis dan distalis serta tubulus kolektikus. Bagian interstisium ginjal mengandung sel-sel hematopoietik.



Gambar 22. Ginjal. Jaringan hemopoietik (a), tubulus proksimalis dan distalis (b), glomerulus (c). Pewarnaan HE. Pembesaran 40x10



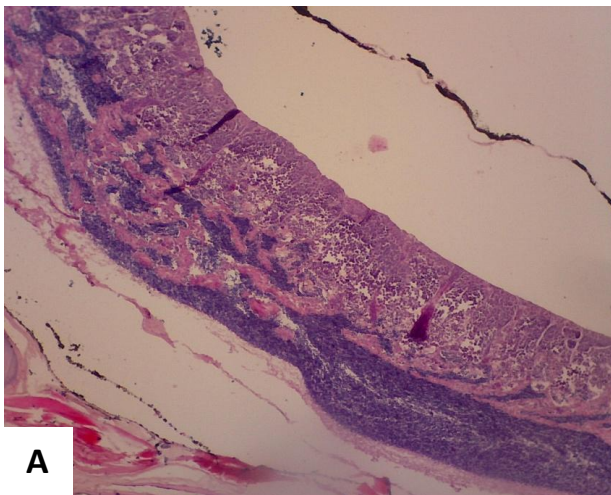
A

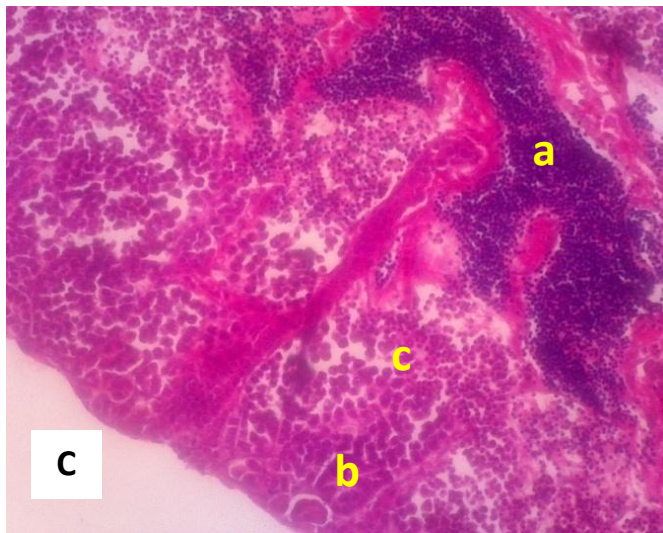
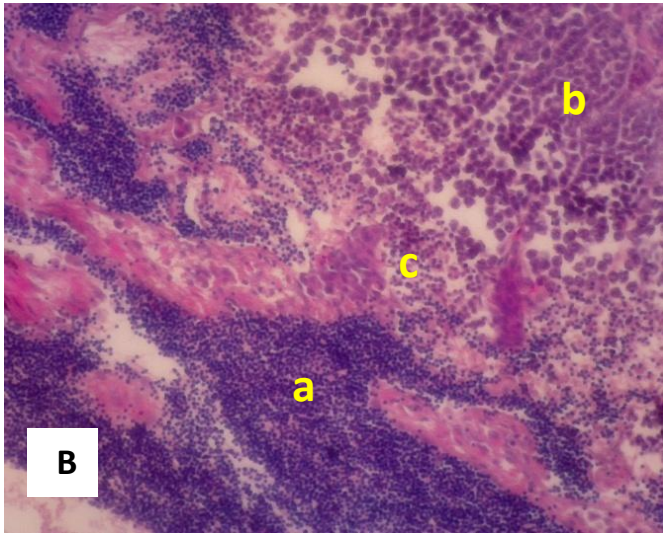


Gambar 23. Saluran ekskresi ikan medaka Sulawesi yang ditandai oleh epitel silindris sebaris. Pembesaran A: 10x10, B: 40x10. Pewarnaan HE

7.10. Sistem Reproduksi

Sistem reproduksi ikan medaka terdiri sistem reproduksi jantan dan sistem reproduksi betina. Tahapan pembentukan spermatozoa pada jantan dimulai dari tahapan spermatogonia, spermatosit dan menjadi spermatozoa (Lihat Gambar 24.)





Gambar 24. Testis ikan Medaka Sulawesi. Spermatozoa (a), spermatogonium (b), spermatosit (c). Pembesaran A: 10x10, B,C: 40x10. Pewarnaan HE

Ucapan Terima Kasih

Kami mengucapkan terimakasih kepada Anita Vury Nurjunitar, Andi Resky Muwardani yang telah membantu dalam proses pembuatan preparat histologi, Drh. Subaedy, Drh. Nur Alif Bahmid, Muhammad Rifki, Syamsul Arif yang membantu dalam proses layout buku atlas ini. Serta Kementerian Riset Teknologi dan Pendidikan Tinggi yang memberikan bantuan Hibah Nasional Skim Hibah Kompetensi dengan No. 019 / SP2H / LT / DRPM / II / 2016 dan No. 005/SP2H/PPM/DPRM/IV/2017.

Referensi

- Andriani I, Hassan M. 2013. Morphological characteristic and isolation of germ cell : a preliminary study for the germ cell transplantation of cebebes rainbow (*Marosatherina ladigesii*). Proceeding pada 2nd International Seminar of Fish and Marine Universitas Riau, Pekanbaru.
- Dellman, H. D. dan E. M. Brown. 1992. Buku Teks Histologi Veteriner. Penerbit Universitas Indonesia. Jakarta.
- Denny, JS., Robert L. Sephar, Kurt E. Mead, dan Shirin C. Yousuff. 1991. Guidelines for Culturing The Japanese Medaka *Oryzias latipes*. US Environmental Protection Agency. Environmental Research Laboratory-Duluth. Office of Research and Development. Duluth Minnesota 55804.
- Fernades C, Fernandes AF, Meterio SM, Salgado MA. 2007. Histopathological gill changes in wild leaping grey mullet (*Liza raliens*) from the Esmoriz-Paramos Coastal Lagoon, Portugal. *Environmental Toxicology* 22(4): 443-448.
- Hoar WS and Randall PJ. 1984. *Fish Physiology*. Academic Press. Orlando. USA.

- <http://zafact.blogspot.co.id/2012/04/japanese-medakaryzae-latipes-ikan.html> akses Agustus 2017
- <https://alchetron.com/Japanese-rice-fish-2961459-W#-> akses Agustus 2017
- Ishikawa, Y. 2000. Medaka Fish As A Model System For Vertebrate Developmental Genetics. *Bioessays*, 22 (5), 487-495.
- Kiernan, JA. 1990. *Histological and histochemical methods : theory and practice*. Pergamon Press, Toronto.
- Kinoshita, M., Murata, K., Naruse, K. Tanaka, M. 2009. *Medaka. Biology, Management and Experimental Protocols*. Wiley-Blackwell Publishing. Iowa USA. 419 + XXI pp.
- Kottelat, M., Whitten A.J., Kartikasari S.N and Wiriatiojo, S. 1993. *Freshwater fishes of western Indoensia and Sulawesi*. Periplus edition (HK) Ltd and EMDI Project. Republik Indonesia.
- Magtoon, W. dan A. Termvidchakorn, 2009. A Revised Taxonomic Account of Ricefish *Oryzias* (Beloniformes; Adrianichthyidae), in Thailand, Indonesia and Japan. *The Natural History Journal of Chulalongkorn University*. Vol 9(1): 35-68.
- Matsui H, Gavinió R, Takahashi R. 2012. Medaka fish Parkinson's disease model. *Exp. Neurobiol* 21 (3): 94-100.
- Menke, AL., Spitsbergen, JM., Wolterbeek, APM., Woutersen, RA. 2011. Normal anatomy and histology of the adult Zebrafish. *Toxicologic Pathology*, 39: 759-775
- Moss SJ, Wilson MEJ. 1998. Biogeographic implications of the Tertiary palaeogeographic evolution of Sulawesi and Borneo. *Backbuys*, Leiden, (pp) 133-163.
- Moss, S. J., & Wilson, M. E. (1998). Biogeographic implications of the Tertiary palaeogeographic evolution of Sulawesi and Borneo. *Biogeography and geological evolution of SE Asia*, 133-163.
- Naruse K, Ijiri K, Shima A, Egami N. 1985. The production of cloned fish in the medaka (*Oryzias latipes*) *J.Exp.Zool.*236(3):335-41

- Nelson JS. 2006. Fishes of the World, fourth ed. Wiley, New York
- Parenti LR .2008. A phylogenetic analysis and taxonomic revision of ricefishes, *Oryzias* and relatives (Beloniformes, Adrianichthyidae). Zool J Linn Soc 154: 494-610.
- Parenti LR, Soeroto B. 2004. *Adrianichthys roseni* and *Oryzias nebulosus*, two new ricefishes (Atherinomorpha: Beloniformes: Adrianichthyidae) from Lake Poso, Sulawesi, Indonesia. Ichthyol Res 51: 10-19.
- Parenti, Lynner R., Renny K. Hadiaty, Daniel Lumbantobing dan Fabian Herder. 2013. Two New Ricefishes of the Genus *Oryzias* (Atherinomorpha: Beloniformes: Adrianichthyidae) Augment the Endemic Freshwater Fish Fauna of Southeastern Sulawesi, Indonesia. Copeia 2013 (3): 403-414.2013.
- Pinontoan, AA., Sari DK., Wahyuni. 2017. Anatomy and histological study of the gills of Bungo fish (*Glossogobius sp.*). J. Riset Vet. Ind. In Press
- Pough FH. 2005. Vertebrate Life. 7th Edition. Prentice Hall.
- Sari, DK, Andriani I, Yaqin, K. 2016. Histological study of the respiratory system of Sulawesi Medaka fish (*Oryzias celebensis*): as a candidate of animal model. Proceeding of ICMSTEA 2nd. Makassar State University. p: 185-188
- Takashima, F and Hibiya, T. 1995. An atlas of fish histology. Normal and pathological features. Second edition. Kodansha Ltd, Tokyo, Japan.
- Takehana Y, Naruse K, Sakaizumi M. 2005. Molecular phylogeny of the medaka fishes genus *Oryzias* (Beloniformes: Adrianichthyidae) based on nuclear and mitochondrial DNA sequences. Mol Phylogenet Evol. 36(2):417-28.
- Yusof, S., I. Ahmad dan R. .Faid, 2013. Distribution and Localities of Java Medaka Fish *Oryzias javanicus* in Penunsular Malaysia. Malayan Nature Journal. Vol. 65 hal. (38-46).

Riwayat Penulis



Dr. Drh. Dwi Kesuma Sari. Penulis menyelesaikan pendidikan Sarjana Kedokteran Hewan (S.KH) pada tahun 1995 dan profesi Dokter Hewan (Drh) tahun 1997 di Fakultas Kedokteran Hewan, Institut Pertanian Bogor (FKH IPB). Selama mengikuti pendidikan di FKH IPB penulis mengikuti program exchange student tahun 1995-1996 di Miyazaki University Japan dengan beasiswa dari *JSPS Programme*. Penulis kemudian diterima menjadi staf pengajar di Laboratorium Histologi FKH IPB pada tahun 1998. Penulis selanjutnya melanjutkan pendidikan pascasarjana di *Graduate School of Agriculture, Osaka Prefecture University* dengan beasiswa dari *Monbukagakusho* pada tahun 2001 dan mendapatkan gelar Doctor of Veterinary Science (S3) pada tahun 2005. Tahun 2009, penulis pindah ke Program Studi Kedokteran Hewan, Fakultas Kedokteran, Universitas Hasanuddin dan menetap di Kota Makassar, Sulawesi Selatan sampai sekarang. Penulis melakukan berbagai penelitian yang terkait dengan kajian histologi dan histopatologi pada ikan endemik di wilayah Sulawesi Selatan antara lain ikan Bungo (*Glossogobius sp.*), ikan Medaka Sulawesi (*Oryzias celebensis*) dan lainnya. Selain itu penulis juga sebagai sekretaris Pusat Studi Ikan Medaka di Universitas Hasanuddin.



Dr. Ir. Irma Andriani. Penulis menyelesaikan pendidikan Sarjana Perikanan di Fakultas Ilmu Perikanan dan Kelautan Institut Pertanian Bogor (FIKP IPB) pada tahun 1996. Dalam tahun yang sama penulis melanjutkan studi pascasarjana (S2) di tempat yang sama dan menyelesaikan studi pada tahun 2000. Selanjutnya penulis menjadi dosen di Jurusan Biologi Fakultas Matematika dan Ilmu Pengetahuan Alam Universitas Hasanuddin. Pada tahun 2006 penulis melanjutkan studi S3 di FIKP IPB dan menyelesaikan studi di bidang akuakultur dengan judul disertasi “Xenotransplantasi sel testikular ikan gurami (*Osphronemus gouramy*) ke larva ikan nila (*Oreochromis niloticus*)”. Sejak tahun 2013 penulis menjadi ketua Pusat Studi Ikan Medaka di Universitas Hasanuddin dan menekuni pengkajian ikan-ikan edaka asal Pulau Sulawesi bersama kedua penulis lainnya.



Dr. Ir. Khusnul Yaqin, M.Sc. Penulis menyelesaikan pendidikan Sarjana Perikanan di Program Studi Manajemen Sumber Daya Perairan Jurusan Perikanan, Fakultas Peternakan Universitas Hasanuddin pada Tahun 1992. Pada tahun 2001-2003, penulis melanjutkan pendidikan pascasarjana (S₂) di *Department Marine Ecology*, University of Aarhus, Denmark dengan mengambil spesifikasi di bidang *Aquatic Ecotoxicology*. Selanjutnya pada tahun 2003, penulis mendapatkan beasiswa untuk meneruskan studi S₃dari DAAD dalam *Sandwich Scheme “Young Researcher for Marine and Geosciences Studies*. Dengan beasiswa itu penulis dapat menimba khazanah ilmu ekotoksikologi di dua universitas yaitu Institut Pertanian Bogor (Program Studi Pengelolaan Sumber Daya Alam dan Lingkungan) selama dua tahun dan tiga tahun di *Technische Universitaet Berlin* (Program Studi Ekotoksikologi), Jerman. Sejak tahun 1992-sekarang, penulis menjadi staf pengajar di Program Studi Manajemen Sumber Daya Perairan, Departemen Perikanan, Fakultas Ilmu Kelautan dan Perikanan, Universitas Hasanuddin, Makassar. Penulis intensif melakukan penelitian di bidang ekotoksikologi perairan terutama dalam bidang biomarker.

Ikan medaka (*Oryzias sp*) merupakan ikan yang memiliki beberapa keunggulan sebagai hewan percobaan yaitu mudah pemijahannya, siklus reproduksi singkat (maturasi awal 2 bulan), embrio yang transparan, waktu generasi singkat, ukuran genom kecil dan telah memiliki konstruksi transgenik. Beberapa informasi biologis hingga ke sistematika molekular ikan medaka khususnya ikan medaka Jepang (*Oryzias latipes*) juga sudah banyak ditemukan. Kebutuhan ikan medaka sebagai hewan model telah membuat para peneliti yang menggunakan ikan medaka sebagai hewan uji dengan membuat berbagai macam strain ikan medaka *Oryzias latipes*. Namun di Indonesia sebagai pusat distribusi jenis-jenis ikan medaka, informasi tentang ikan-ikan medaka khususnya yang endemik di Pulau Sulawesi seperti *Oryzias celebensis* masih sangat kurang dan belum didomestikasikan serta belum dieksplorasi lebih lanjut. Ikan medaka seperti halnya ikan Zebra sudah mulai digunakan sebagai hewan percobaan. Beberapa jenis ikan medaka mutan juga sudah dibuat untuk screening obat-obat diabetes, kanker terutama kanker kulit dan penyakit degeneratif lainnya. Sebagai upaya pengembangan ikan Medaka Sulawesi (*Oryzias celebensis*) sebagai hewan model dan sebagai upaya penggunaan ikan Medaka Sulawesi dalam bidang histologi maka dibuatlah buku atlas ini untuk dapat membantu peneliti lainnya dalam pengembangan penelitian yang menggunakan ikan Medaka Sulawesi, selain itu dapat dijadikan referensi bagi mahasiswa baik tingkat sarjana dan pascasarjana.



Dr. Drh. Dwi Kesuma Sari. Penulis menyelesaikan pendidikan Sarjana Kedokteran Hewan (S.KH) pada tahun 1995 dan profesi Dokter Hewan (Drh) tahun 1997 di Fakultas Kedokteran Hewan, Institut Pertanian Bogor (FKH IPB). Penulis pernah mengikuti program *student exchange* tahun 1995-1996 di Miyazaki University Japan dengan beasiswa dari *JSPS Programme*. Penulis kemudian diterima menjadi staf pengajar di Laboratorium Histologi FKH IPB pada tahun 1998. Penulis selanjutnya melanjutkan pendidikan pascasarjana di *Graduate School of Agriculture, Osaka Prefecture University* dengan beasiswa dari *Monbukagakusho* pada tahun 2001 dan mendapatkan gelar Doctor of Veterinary Science (S3) pada tahun 2005. Tahun 2009, penulis pindah ke Program Studi Kedokteran Hewan, Fakultas Kedokteran, Universitas Hasanuddin dan menetap di Kota Makassar, Sulawesi Selatan sampai sekarang.

Penulis melakukan berbagai penelitian yang terkait dengan kajian histologi dan histopatologi pada ikan endemik di wilayah Sulawesi Selatan antara lain ikan Bungo (*Glossogobius sp.*), ikan Medaka Sulawesi (*Oryzias celebensis*) dan lainnya.



Dr. Ir. Irma Andriani. Penulis menyelesaikan pendidikan Sarjana Perikanan di Fakultas Ilmu Perikanan dan Kelautan Institut Pertanian Bogor (FIKP IPB) pada tahun 1996. Dalam tahun yang sama penulis melanjutkan studi pascasarjana (S2) di tempat yang sama dan menyelesaikan studi pada tahun 2000. Selanjutnya penulis menjadi dosen di Jurusan Biologi Fakultas Matematika dan Ilmu Pengetahuan Alam Universitas Hasanuddin. Pada tahun 2006 penulis melanjutkan studi S3 di FIKP IPB dan menyelesaikan studi di bidang akuakultur dengan judul disertasi "Xenotransplantasi sel testikular ikan gurami (*Osphronemus gouramy*) ke larva ikan nila (*Oreochromis niloticus*)".



Dr. Ir. Khusnul Yaqin, M.Sc. Penulis menyelesaikan pendidikan Sarjana Perikanan di Program Studi Manajemen Sumber Daya Perairan Jurusan Perikanan, Fakultas Peternakan Universitas Hasanuddin (UNHAS) pada Tahun 1992. Pada tahun 2001-2003, penulis melanjutkan pendidikan pascasarjana (S₂) bidang *Aquatic Ecotoxicology* di *Department Marine Ecology, University of Aarhus, Denmark*. Selanjutnya pada tahun 2003, penulis mendapatkan beasiswa untuk meneruskan studi S₃ dari DAAD dalam *Sandwich Scheme "Young Researcher for Marine and Geosciences Studies*. Dengan beasiswa itu penulis dapat menimba khazanah ilmu ekotoksikologi di dua universitas yaitu Institut Pertanian Bogor (Program Studi Pengelolaan Sumber Daya Alam dan Lingkungan) dan *Technische Universitaet Berlin* (Program Studi Ekotoksikologi), Jerman. Sejak tahun 1992-sekarang, penulis menjadi staf pengajar di Program Studi Manajemen Sumber Daya Perairan, Departemen Perikanan, Fakultas Ilmu Kelautan dan Perikanan, UNHAS, Makassar.

Penulis intensif melakukan penelitian di bidang ekotoksikologi perairan terutama dalam bidang biomarker.

Penerbit YADITU

Yayasan Pendidikan Tompongapatu
Bukit Graha Praja Indah Blok C-4/1-2 Makassar
Email: yaditumail@gmail.com
Phone-Wa: 085242186982

ISBN 978-602-63579-4-2

